

به نام آنکه آرزوی خیرش دهانت

وزارت بهداشت، درمان و آموزش پزشکی

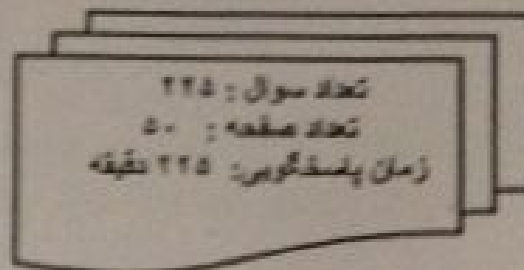
معاونت آموزشی

کمیته آموزشی قطب شماره ۲

## پنجام و پنجمین دوره آزمون جامع پیش کاورزی

پنجشنبه ۱۳۹۳/۱۲/۱۴

(دفترچه ب)



مشخصات نام طلب

نام : \_\_\_\_\_  
نام خانوادگی : \_\_\_\_\_  
شماره کارت : \_\_\_\_\_  
شماره دانشجویی : \_\_\_\_\_

تذکرات مهم:

- برای هر سوال، تنها گزینه‌ای را که بهترین پاسخ ممکن است انتخاب نمایید.
- این آزمون نمونه‌های مختلفی ندارد.
- قبل از شروع پاسخگویی، دفترچه سوالات را از نظر تعداد سوالات و صفحات به دقت مورد بررسی قرار داده و حروف گروه پاسخنامه خود را با حروف گروه دفترچه تلف و برنا مطابقت دهید. در صورت وجود هر گونه اشکال به مسئولین جلسه اطلاع دهید. در غیر این صورت، پس از پایان آزمون هرگونه اعتراض پذیرفته نخواهد شد.

## جراحی

۱- مرد ۲۶ ساله ای در اثر سقوط از ارتفاع دچار تروما به سر شده و بیمار تنویه شده است. در معاینه با تحریک دردناک چشم ها را باز کرده و درد را لوکالیزه می کند. GCS بیمار چند است؟

الف) ۸

ب) ۷

ج) 8(T)

د) 7(T)

۲- بیمار آقای ۲۲ ساله به دنبال تصادف با موتور سیکلت به اورژانس آورده شده است. بیمار هوشیار کامل و از درد شکم شاکی است. در معاینه تندرست و ریاند تندرست زتوالیزه شکمی دارد. کدام اقدام توصیه می شود؟

الف) لاپاراسکپی اورژانس

ب) سونوگرافی FAST

ج) CT Scan شکم با کنتراست سه گانه

د) تحت نظر گرفتن و معاینه سریال توسط جراح

۳- خانم ۳۲ ساله با درد RLQ در اورژانس بستری شد. در شرح حال وی بی اشتهایی، تهوع و استفراغ وجود دارد. در معاینه بیمار حساسیت در RLQ دارد. در آزمایشات خون محیطی گلبول سفید ۱۲۰۰۰ گزارش شده است. اولین اقدام مناسب کدام است؟

الف) سونوگرافی شکم و لگن

ب) سی تی اسکن شکم و لگن

ج) آپاندکتومی

د) تحت نظر گرفتن و معاینه مجدد بیمار

۴- خانم ۳۴ ساله ای با تشخیص پانکراتیت در زمینه سنگ کیسه صفرا بستری شده است. بیمار در معاینه تندرست ایستاده دارد. در آزمایشهای انجام شده لوکوسیتوز خفیف و آزمایشهای کبدی مختل دارد. در سی تی اسکن پانکراس ملتهب بوده و ادماتوز است ولی نکروز دیده نشده است. کدام یک از مداخلات درمانی زیر را لازم نمی دانید؟

الف) تزریق آنتی بیوتیک مناسب

ب) NPO کردن و مایع درمانی

ج) تعبیه سوند معده

د) تزریق مسکن مناسب و دالایلوگر